СЕРДЕЧНО-СОСУДИСТАЯ ХИРУРГИЯ/CARDIOVASCULAR SURGERY

DOI: https://doi.org/10.62993/CMED.2024.1.3

СЛОЖНЫЙ ТРАНССЕПТАЛЬНЫЙ ДОСТУП ДЛЯ ВЫПОЛНЕНИЯ КАТЕТЕРНОЙ АБЛАЦИИ ПРИ ФИБРИЛЛЯЦИИ ПРЕДСЕРДИЙ

Научная статья

Осадчий А.М.[1,] *, Семенюта В.В.[2], Каменев А.В.[3], Щербак С.Г.[4], Лебедев Д.С.[5]
[1] ORCID : 0000-0002-2406-942X;
[2] ORCID : 0000-0002-9402-3179;
[4] ORCID : 0000-0001-5047-2792;
[5] ORCID : 0000-0002-2334-1663;
[1] Городская больница №40 Курортного района, Санкт-Петербург, Российская Федерация
[2] Республиканский клинико-диагностический центр, Ижевск, Российская Федерация
[3, 5] Национальный медицинский исследовательский центр имени В. А. Алмазова, Санкт-Петербург, Российская Федерация
[4] Санкт-Петербургский государственный университет, Санкт-Петербург, Российская Федерация

* Корреспондирующий автор (an_osadchy[at]mail.ru)

Аннотация

В данной работе, представлен успешный клинический случай сложного транссептального доступа (под контролем внутрисердечного ультразвука) в левое предсердие с целью проведения повторной катететерной аблации у пациента с рецидивами фибрилляции предсердий после перенесенной инфекции COVID-19. Особенностью является использование электрокаутера для пункции/коагуляции межпредсердной перегородки ввиду невозможности проведения транссептальной иглы по классической методике. Также отмечается проведение повторной процедуры радиочастотной катетерной аблации при фибрилляции предсердий после длительного периода без приступов аритмии. Необходимо отметить, что приступы аритмии стали возникать после перенесенной новой коронавирусной инфекции, которая протекала с развитием пневмонии в виде среднетяжелого течения и поражения легочной паренхимы около 20%. Это потребовало предоперационного мультидисциплинарного обследования и отбора пациента на интервенционное повторное лечение.

Ключевые слова: фибрилляция предсердий, транссептальная пункция, овальная ямка, межпредсердная перегородка, радиочастотная аблация, COVID-19.

COMPLEX TRANSSEPTAL APPROACH TO PERFORM CATHETER ABLATION IN ATRIAL FIBRILLATION

Research article

Osadchii A.M.[1,] *, Semenyuta V.V.[2], Kamenev A.V.[3], Shcherbak S.G.[4], Lebedev D.S.[5]
[1] ORCID : 0000-0002-2406-942X;
[2] ORCID : 0000-0002-9402-3179;
[4] ORCID : 0000-0001-5047-2792;
[5] ORCID : 0000-0002-2334-1663;
[1] City Hospital №40, Saint-Petersburg, Russian Federation
[2] Republican Clinical Diagnostic Center, Izhevsk, Russian Federation
[3, 5] Almazov National Medical Research Centre, Saint-Petersburg, Russian Federation
[4] St. Petersburg State University, Saint-Petersburg, Russian Federation

* Corresponding author (an_osadchy[at]mail.ru)

Abstract

In this work, a successful clinical case of complex transseptal approach (under intracardiac ultrasound control) to the left atrium for repeated catheter ablation in a patient with recurrent atrial fibrillation after COVID-19 infection is presented. The use of electrocautery for atrial septal puncture/coagulation is a special case due to the impossibility of transseptal needle placement using the classic technique. The repeated procedure of radiofrequency catheter ablation for atrial fibrillation after a long period without arrhythmia attacks is also observed. It should be noted that arrhythmia attacks began to occur after suffering from the new coronavirus infection, which proceeded with the development of pneumonia in the form of a moderately severe course and pulmonary parenchyma lesions of about 20%. This required preoperative multidisciplinary examination and selection of the patient for interventional retreatment.

Keywords: atrial fibrillation, transseptal puncture, oval fossa, interatrial septum, radiofrequency ablation, COVID-19.

Введение

Фибрилляция предсердий уже признана эпидемией во всем мире, и прогнозируется только увеличение заболеваемости [1, С. 1]. Это означает, что планомерно будет увеличиваться и количество выполняемых катетерных аблаций, в том числе повторных. Транссептальная пункция (ТСП) может быть выполнена у подавляющего большинства пациентов. Однако в некоторых ситуациях выполнить доступ через овальную ямку затруднительно или даже невозможно без использования специальных инструментов и оборудования [2, С. 56]. Усложнить манипуляцию может истончение и аневризматическое изменение межпредсердной перегородки (МПП), ее гипертрофия или фиброз,

в том числе это может отмечаться при повторных операциях [3, С. 1573-1576], [4, С. 2474]. В литературе описано несколько способов преодоления этих трудностей [5, С. 238], [6, С. 529-533]. При анализе обзора литературы, в отечественных статьях упоминаний по данной тематике найдено не было. Целью исследования, было проанализировать данные проведения транссептальной пункции у пациентов при доступе в левое предсердие с целью устранения субстрата аритмии и продемонстрировать возможный метод преодоления возникших сложностей при доступе через овальную ямку межпредсердной перегородке у пациента с повторным вмешательством.

Методы и принципы исследования

В период с сентября 2013 г. по сентябрь 2023 г. в городском многопрофильном стационаре, в условиях отделения рентгенэндоваскулярных методов диагностике и лечения проводились электрофизиологические исследования и последующее интервенционное лечение тахиаритмий у 748 пациентов. Из общего числа, 726 определены показания к выполнению радиочастотной аблации (РЧА) по поводу различных суправентрикулярных тахикардий (ФП-74%; ТП-19%; WPW/ПТ-7%) и 22 пациентам выполнена имплантация окклюдера ушка левого предсердия (ЛП) для профилактики ОНМК. Пациенты были разделены на 2 группы, учитывая методику выполнения транссептальной пункции (ТСП): в 1 группу включено 710 пациентов (выполнение ТСП с применением разработанной методики (патент RU 2 539 993 C2)) [7, С. 5-6], а во вторую группу включено 38 пациентов которым ТСП проводилась по стандартной методике и под контролем интраоперационного ЧП ЭхоКГ исследования/либо интраоперационного внутрисердечного ультрозвукового исследования (ВСЭхоКГ). Отдельно проводился анализ пункции МПП учитывая проведение одной или двух ТСП и объёма (размер) ЛП.

В работе представлен клинический случай сложной транссептальной пункции с использованием радиочастотной энергии от электрокоагулятора непосредственно к транссептальной игле BRK-1 (St. Jude Medical). *Пациент М.* 66 лет госпитализирован в плановом порядке для выполнения повторной операции катетерной радиочастотной аблации устьев легочных вен. У пациента в анамнезе перенесенный инфаркт миокарда, стентирование коронарных артерий (полная реваскуляризация), хроническая сердечная недостаточность II функционального класса по классификации Нью-Йоркской кардиологической ассоциации, желудочковая экстрасистолия 5 градации по Ryan. Ранее в 2014 г. пациенту была выполнена радиочастотная изоляция устьев легочных вен по поводу пароксизмальной формы фибрилляции предсердий. В течение последнего 2020 года, перед повторной операцией, у пациента отмечались рецидивы фибрилляции предсердий в виде частых симптомных пароксизмов (2-3 приступа в месяц, продолжительностью от 8 до 14 часов). Важно отметить, что пациент перенес COVID-19 в среднетяжелой форме с пневмонией (КТ 20%) и через 3 месяца, стал отмечать появление частых и устойчивых пароксизмов фибрилляции предсердий. Медикаментозная терапия (2 и более препарата; комбинации ААП) в течение более 6 месяцев оказалась малоэффективной. В предоперационном алгоритме обследования с целью исключения ишемического генеза нарушений ритма сердца, проводилась коронароангиография – сосуды сердца, стенты проходимы [8, С. 16-17]. За 24 часа до операции по данным чреспищеводной эхокардиографии (ЧП-ЭхоКГ) тромбов в ушке левого предсердия (ЛП), и полостях предсердий не найдено, снижение скорости в УЛП, феномен СК 2. Увеличен объём ЛП и ПП. Межпредсердная перегородка прослеживается на всем протяжении, без признаков транссептального сброса. Также дополнительно проводилась оценка тканевой деформации предсердий (speckle-tracking). Исследование проводилась в четырехкамерной позиции на синусовом ритме, зубец P использовался в качестве «нулевого» значения. Оценивались все компоненты продольной деформация ЛП (резервуарная, проводниковая и сократительная функции), и продольная пиковая деформация ПП. По данным электрокардиографии за день до операции – синусовый ритм, с частотой сердечных сокращений 68 в минуту. Нормальное положение сердца (ЭОС нормальное), зубец P – 120 мс, интервал PQ – 160 мс; QRS – 90 мс. Обработка данных выполнялась при помощи пакета программ Statistica 6.0 (StatSoft, США). Для оценки межгрупповых различий признаков, имеющих непрерывное распределение, применяли t-критерий Стьюдента. Различия между сравниваемыми признаками считались достоверными при уровне значимости $p < 0,05$. Анализ зависимости между признаками проводили с помощью rs-критерия Спирмена и $\chi 2$-критерия Пирсона.

Особенности проведения ТСП и доступ в левое предсердие. Операция выполнялась под местной анестезией. Доступ осуществлялся по стандартной методике путем трехкратной пункции общей бедренной вены. Для транссептальной пункции использовалась игла BRK-1 и интродьюсер Preface, техника и подготовка проводились по классической методике [7, С. 6], [8, С. 43-44], [9, С. 1037-1042]. Во время первой транссептальной пункции возникли трудности в виде невозможности прокола межпредсердной перегородки (см. рисунок 1) – отмечалось значимое изменение кривизны транссептальной иглы (вплоть до боковой стенки правого предсердия). Решено было позиционировать иглу при помощи внутрисердечной эхокардиографии (ВСЭхоКГ) по ранее описанным способам [10, С. 1-3]. На ВСЭхоКГ визуализируется уплотненная и утолщенная межпредсердная перегородка (рис. 2). При попытке пункции со значительным усилием отмечается выраженный «тентинг» (натяжение) МПП из правого предсердия в левое (см. рисунок 2). Принято решение выполнить транссептальный доступ с использованием электрохирургического высокочастотного аппарата Aesculap GN 300 (B Braun) в монополярном режиме «cut-mode». С учетом выявленных анатомических особенностей индивидуально проводили выбор и при необходимости моделирование кривизны транссептальной иглы по ранее описанной нами методике [7, С. 5]. Далее наконечник коагулятора располагался на проксимальной части транссептальной иглы. Радиочастотная энергия с мощностью 50 Вт подавалась на иглу при ее выдвижении из дилатора в течение 1-2 секунд. Вторая пункция выполнялась по аналогичной методике.

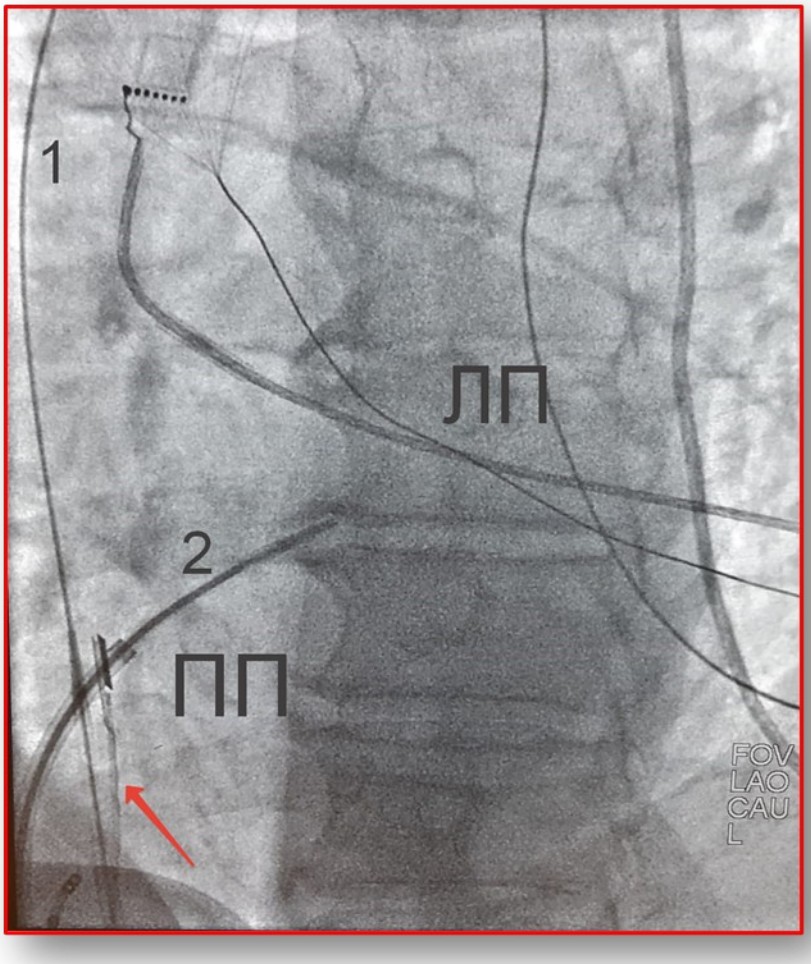

Рисунок 1 - Трассептальная пункция под контролем Rg-скопии и ВСЭхоКГ
DOI: https://doi.org/10.62993/CMED.2024.1.3.1

Примечание: Rg – ский стоп кадр в левой косой проекции (LAO 40): ПП – проекция правого предсердия; ЛП – проекция левого предсердия; 1 – проводник в верхней полой вене проведенный через интродьюсер; 2 – транссептальная игла в дилаторе-изменена кривизна с положением к свободной стенки ПП (за счет «тентинга»-натяжения); стрелкой указан датчик ВСЭхоКГ

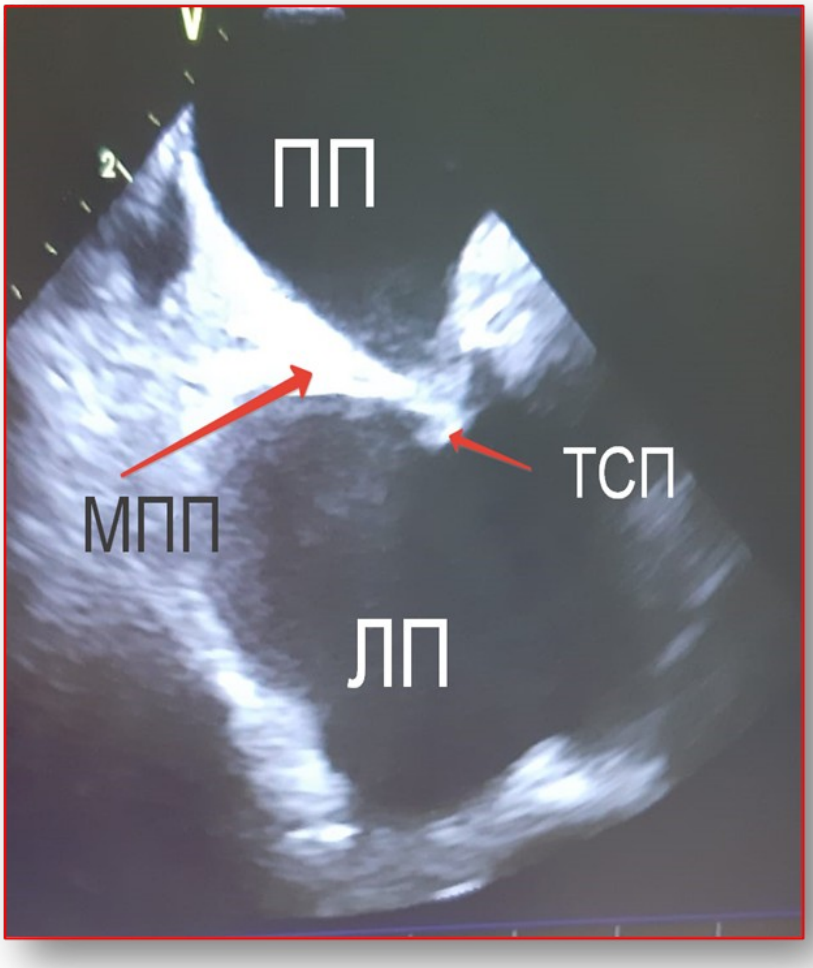

Рисунок 2 - ВСЭхоКГ стоп кадр
DOI: https://doi.org/10.62993/CMED.2024.1.3.2

Примечание: отмечается выраженная акустическая тень межпредсердной перегородки (МПП): ПП – полость правого предсердия; ЛП – полость левого предсердия

Основные результаты

Всем пациентам выполнялось ЧП Эхо КГ на предоперационном этапе исследования с целью исключения тромбов в камерах сердца. Также отдельно проводился анализ и сравнение пациентов с одной и двумя ТСП для выполнения доступа в левое предсердие с целью субстратной аблации по поводу ФП. Средний возраст пациентов составил 59,7±9,4 лет (54% мужчин). В двух группах в 100% ТСП была успешна. В первой группе преобладала выполнение двух пункций МПП, а во второй одной пункции МПП-что определяло основную нозологию. Среднее время для выполнения ТСП было достоверно меньше в 1-й группе, однако время Rg скопии было меньше во второй группе с учетом применения дополнительных визуализирующих методов. В остром периоде и до 30 дней не отмечалось достоверной разницы в осложнениях, которые не превышали среднестатистических (ТИА, гемоперикард/тампонада сердца). У пациентов с дилатированным ЛП чаще приходилось выполнять пункцию МПП ниже и кзади, что позволяло свободно манипулировать и стабильно позиционировать радиочастотный катетер по передней и задней стенки ЛП для достижения изоляции легочных вен. Однако у пациентов второй группы чаще пункция проводилась более центрально (с целью более анатомического направления к устью УЛП).

Данные пациента М. Клинический случай, который был представлен выше, является единственным среди всех пациентов, что составило 0,13% (2,63 при пересчете учитывая от количества второй группы) от общего числа пациентов за 10 лет наблюдения при доступе в левое предсердие при выполнении транссептальной пункции.

Анатомическое и амплитудное картирование, у *пациента М.*, выполнялось с помощью системы навигации CARTO 3 (Biosense Webster) аблационно-картирующим электродом NaviStar ThermoCool. Построена анатомическая карта ЛП с высокоплотным картированием. Выявлены линии аблации вокруг легочных вен, остальные области ЛП интактны и с хорошей амплитудой сигнала в предсердиях. Изоляция легочных вен оценивалась электродом Lasso. Зарегистрирована электрическая активность в правой нижней и левой верхней легочных венах, остальные вены изолированы. В ЛП отмечается зоны с высокой амплитудой сигнала, по крыше, задней и передней стенки ЛП (см. рисунок 3). Выполнены

радиочастотные воздействия вокруг верхней левой и правой нижней легочных вен до их изоляции. Также поиск дополнительных зон субстрата аритмии не выявил изменений в структурах сердца (правое предсердие, верхняя полая вена, устье коронарного синуса).

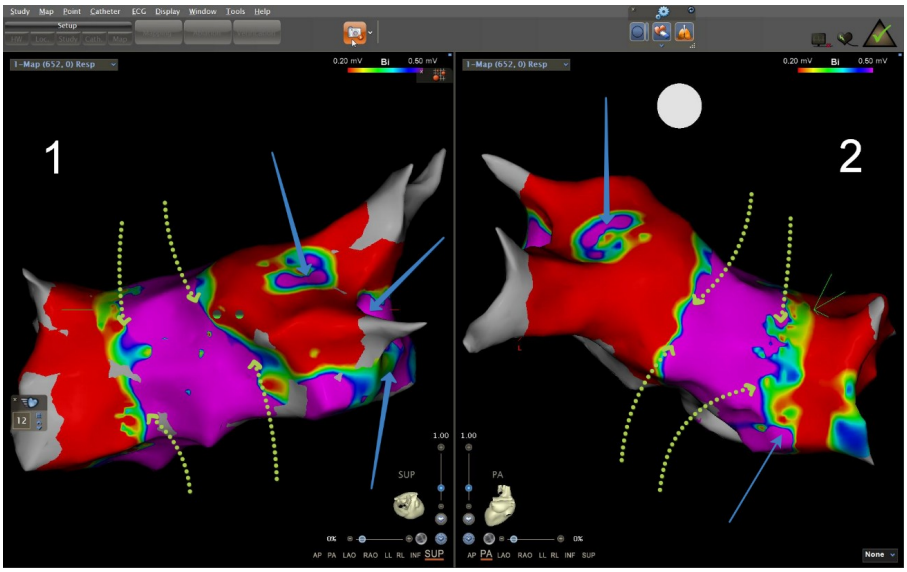

Рисунок 3 - Электроанатомическая карта левого предсердия: вид спереди – слева №1; вид сзади – справа №2
DOI: https://doi.org/10.62993/CMED.2024.1.3.3

Примечание: голубыми стрелками отмечены зоны прорыва проведения в области устьев легочных вен после первой катетерной аблации. Зеленые прерывистые стрелки линии состоятельных аблаций после первой операции

Пациент был осмотрен спустя 4 месяца. Жалоб на пароксизмы ФП не отмечал. Выполнена контрольная ЧП-ЭхоКГ, в том числе с оценкой тканевой деформацией ПП и ЛП (показатели в норме), тромбов в ушке ЛП и полостях предсердий не найдено; снижение объёмов ПП и ЛП. Признаков транссептального сброса не обнаружено. По 3-х суточный монитор ЭКГ – синусовый ритм со средней ЧСС-65 в 1 мин (от 55 до 125 в 1 мин), без пароксизмов ФП; единичные предсердные экстрасистолы в количестве 35 в сутки. По ЭКГ отмечается значимое уменьшение продолжительности зубца Р до 90 мс.

Обсуждение

На фоне ФП и перенесенной COVID-19 инфекции, отмечается учащение пароксизмов ФП и ремоделирование предсердий, что можно визуализировать с помощью предоперационных неинвазивных диагностических методов и интраоперационных методов картирования предсердий [8, С. 63-64]. В динамике отмечается обратное ремоделирование предсердий, что чаще всего связано с синусовым ритмом и отсутствием пароксизмов ФП. Транссептальная пункция может быть выполнена у подавляющего большинства пациентов, существуют разные методики и возможные варианты, что зависит от опыта и предпочтений хирургов, а также наработок определенных клиник [6, С. 529-533], [9, С. 1039]. Процедура под рентгеноскопическим контролем может быть адекватной для опытного оператора, если анатомия сердца и межпредсердная перегородка стандартные. Тем не менее в эпоху отличных дополнительных методов визуализации, таких как ЧП Эхо КГ или ВСЭхоКГ, и при наличии технических возможностей в клинике, важно использовать эти вспомогательные методы для повышения безопасности транссептальных процедур, особенно в сложных случаях. ВСЭхоКГ может легко обнаружить анатомические варианты, которые могут сделать транссептальную пункцию более сложной, например, липоматозную гипертрофию межпредсердной перегородки или аневризму межпредсердной перегородки. Важно отметить, что в сложных случаях транссептального доступа, возможно применение ЧП Эхо КГ или внутрисердечной эхокардиографии, что требует определенных организационных и инструментальных затрат, а также зависит от технического оснащения и возможностей клиники. Некоторые клиники предпочитают и активно используют эхокардиографическую навигацию со снижением или полным отказом от флюороскопии.

Заключение

Применение ТСП (в том числе одной и двух пункций) под рентгеноскопическим контролем первично и при повторных вмешательствах является безопасным и эффективным методом, для опытного оператора, при условии классической анатомии сердца и структур. Применение электрокоагулятора с транссептальной иглой под контролем ВСЭхоКГ для пункции утолщенной межпредсердной перегородки при повторных вмешательствах является безопасным и эффективным методом. Наличие в стационаре оборудования и инструментария для проведения внутрисердечного ультразвукового исследования, позволяет хирургу преодолеть технические сложности и делает

метод доступным в сложных случаях. Проведение комплексного обследования пациентов на всех этапах, возможно и должно проводиться в мультидисциплинарной команде с целью планирования оперативного пособия.

Конфликт интересов

Не указан.

Рецензия

Все статьи проходят рецензирование. Но рецензент или автор статьи предпочли не публиковать рецензию к этой статье в открытом доступе. Рецензия может быть предоставлена компетентным органам по запросу.

Conflict of Interest

None declared.

Review

All articles are peer-reviewed. But the reviewer or the author of the article chose not to publish a review of this article in the public domain. The review can be provided to the competent authorities upon request.

Список литературы / References

1. Lippi G. Global Epidemiology of Atrial Fibrillation: An Increasing Epidemic and Public Health Challenge / G. Lippi, F. Sanchis-Gomar, G. Cervellin // International Journal of Stroke. — 2021. — Vol. 16(2). — P. 217-221. DOI:10.1177/1747493019897870
2. Marcus G.M. Repeat Transseptal Catheterization after Ablation for Atrial Fibrillation / G.M. Marcus, X. Ren, Z.H. Tseng, [et al.] // Journal of Cardiovascular Electrophysiology. — 2007. — Vol. 18(1). — P. 55-59. — DOI:10.1111/j.1540-8167.2006.00657.x
3. Bidart C. Radiofrequency Current Delivery via Transseptal Needle to Facilitate Septal Puncture / C. Bidart, M. Vaseghi, D.A. Cesario [et al.] // Hear Rhythm. — 2007. — Vol. 4(12). — P. 1573-1576. — DOI:10.1016/j.hrthm.2007.07.008
4. Alkhouli M. Transseptal Techniques for Emerging Structural Heart Interventions / M. Alkhouli, C.S. Rihal, D.R.J. Holmes // Journal of the American College of Cardiology: Cardiovascular Interventions. — 2016. — Vol. 9(24). — P. 2465-2480. DOI:10.1016/j.jcin.2016.10.035
5. McWilliams M.J. The Use of a Standard Radiofrequency Energy Delivery System to Facilitate Transseptal Puncture / M.J. McWilliams, P. Tchou // Journal of Cardiovascular Electrophysiology. — 2009. — Vol. 20(2). — P. 238-240. — DOI:10.1111/j.1540—8167.2008.01323.x
6. Stöckigt F. Complication Prevention in Ablation Procedures: How to Perform Transseptal Puncture Safely in Case of Atrial Septum Aneurysm / F. Stöckigt, F. Eberhardt, M. Horlitz // Heart Rhythm Case Reports. — 2019. — Vol. 5(11). — P. 529-533. — DOI:10.1016/j.hrcr.2019.06.004
7. Патент № 2539993 C2 Российская Федерация, МПК A61B 6/00. Способ определения анатомии сердца и крупных сосудов: № 2013123251/14: заявл. 26.04.2013: опубл. 27.01.2015 / А. М. Осадчий, Д. С. Лебедев, В. А. Маринин; заявитель федеральное государственное бюджетное учреждение "Федеральный Центр сердца, крови и эндокринологии имени В.А. Алмазова" Министерства здравоохранения Российской Федерации. Бюл. № 3—2015, 27.01.2015.
8. Осадчий Ан. М. Фибрилляция предсердий: клинические аспекты. Учебное пособие / Ан. М. Осадчий, П.Х. Махмудова, В.В. Семенюта [и др.]. — Санкт-Петербург, 2022. — 80 с.
9. De Ponti R. Transseptal Catheterization in the Electrophysiology Laboratory: data from a multicenter survey spanning 12 years / R. De Ponti, R. Cappato, A. Curnis [et al.] // Journal of the American College of Cardiology. — 2006. — Vol. 47(5). — P. 1037-1042. — DOI:10.1016/j.jacc.2005.10.046
10. Szili-Torok T. Transseptal Left Heart Catheterisation Guided by Intracardiac Echocardiography / T. Szili-Torok, G. Kimman, D. Theuns [et al.] // Heart. — 2001. — Vol. 86 (5). — E 11. — DOI:10.1136/heart.86.5.e11

Список литературы на английском языке / References in English

1. Lippi G. Global Epidemiology of Atrial Fibrillation: An Increasing Epidemic and Public Health Challenge / G. Lippi, F. Sanchis-Gomar, G. Cervellin // International Journal of Stroke. — 2021. — Vol. 16(2). — P. 217-221. DOI:10.1177/1747493019897870
2. Marcus G.M. Repeat Transseptal Catheterization after Ablation for Atrial Fibrillation / G.M. Marcus, X. Ren, Z.H. Tseng, [et al.] // Journal of Cardiovascular Electrophysiology. — 2007. — Vol. 18(1). — P. 55-59. — DOI:10.1111/j.1540-8167.2006.00657.x
3. Bidart C. Radiofrequency Current Delivery via Transseptal Needle to Facilitate Septal Puncture / C. Bidart, M. Vaseghi, D.A. Cesario [et al.] // Hear Rhythm. — 2007. — Vol. 4(12). — P. 1573-1576. — DOI:10.1016/j.hrthm.2007.07.008
4. Alkhouli M. Transseptal Techniques for Emerging Structural Heart Interventions / M. Alkhouli, C.S. Rihal, D.R.J. Holmes // Journal of the American College of Cardiology: Cardiovascular Interventions. — 2016. — Vol. 9(24). — P. 2465-2480. DOI:10.1016/j.jcin.2016.10.035
5. McWilliams M.J. The Use of a Standard Radiofrequency Energy Delivery System to Facilitate Transseptal Puncture / M.J. McWilliams, P. Tchou // Journal of Cardiovascular Electrophysiology. — 2009. — Vol. 20(2). — P. 238-240. — DOI:10.1111/j.1540—8167.2008.01323.x
6. Stöckigt F. Complication Prevention in Ablation Procedures: How to Perform Transseptal Puncture Safely in Case of Atrial Septum Aneurysm / F. Stöckigt, F. Eberhardt, M. Horlitz // Heart Rhythm Case Reports. — 2019. — Vol. 5(11). — P. 529-533. — DOI:10.1016/j.hrcr.2019.06.004
7. Patent № 2539993 C2 Rossijskaya Federaciya, MPK A61B 6/00. Sposob opredeleniya anatomii serdca i krupnyh sosudov: № 2013123251/14: zayavl. 26.04.2013: opubl. 27.01.2015 [Patent No. 2539993 C2 Russian Federation, IPC A61B 6/00. Method for Determining the Anatomy of the Heart and Large Vessels: No. 2013123251/14: application 26.04.2013: publ.

27.01.2015] / A.M. Osadchy, D. S. Lebedev, V. A. Marinin; applicant Federal State budgetary institution "Federal Center for Heart, Blood and Endocrinology named after V.A. Almazov" of the Ministry of Health of the Russian Federation. Byul. No. 3 —2015, 27.01.2015. [in Russian]

8. Osadchy An. M. Fibrillyaciya predserdij: klinicheskie aspekty. Uchebnoe posobie [Atrial Fibrillation: clinical Aspects. Textbook] / An. M. Osadchy, P.H. Makhmudova, V.V. Semenyuta [et al.]. — St. Petersburg, 2022. — 80 p. [in Russian]

9. De Ponti R. Transseptal Catheterization in the Electrophysiology Laboratory: data from a multicenter survey spanning 12 years / R. De Ponti, R. Cappato, A. Curnis [et al.] // Journal of the American College of Cardiology. — 2006. — Vol. 47(5). — P. 1037-1042. — DOI:10.1016/j.jacc.2005.10.046

10. Szili-Torok T. Transseptal Left Heart Catheterisation Guided by Intracardiac Echocardiography / T. Szili-Torok, G. Kimman, D. Theuns [et al.] // Heart. — 2001. — Vol. 86 (5). — E 11. — DOI:10.1136/heart.86.5.e11